A-K-N
Arbeitskreis medizinische Notfallschulung

Primärversorgung Traumatologie

Inhalt:

1. primäre Versorgung eines Polytrauma

1.1 Schädel-Hirn-Trauma bei Polytrauma
1.2 Thoraxtrauma bei Polytrauma
1.3 Bauchtrauma bei Polytrauma
1.4 Beckentrauma bei Polytrauma
1.5 Wirbelsäulenverletzung bei Polytrauma
1.6 Extremitätenverletzung bei Polytrauma
1.7 thermische Schädigung bei Polytrauma
1.8 Reihenfolge der Versorgung
1.9 Intubationsindikationen bei Polytrauma
1.10 Polytrauma Notfall-Narkose
1.11 Ziel der Versorgung eines Polytrauma
1.12 PHTLS – Pre Hospital Trauma Life Support
1.13 Verhalten am Einsatzort
1.14 Reihenfolge der med. Behandlungsabfolge nach Eintreffen
1.15 Koniotomie
1.16 Schwierigkeiten bei der Versorgung eines Polytrauma
1.17 Zusammenfassung Polytrauma
1.18 Polytrauma auf den Punkt gebracht

2. primäre Versorgung eines Schädel-Hirn-Trauma

2.1 Vermeidung von
2.2 Intubation bei
2.3 SHT-Patient Notfall-Narkose
2.4 Einteilung
2.5 Unfallmechanismus, Helmabnahme
2.6 Eintreffen am Unfallort
2.7 Hirndruck senken durch
2.8 schlechte Prognosen
2.9 Ziel

3. primäre Versorgung eines Thoraxtrauma

3.1 Anatomie
3.2 Einteilung
3.3 Eintreffen am Unfallort
3.4 Thoraxdrainage
3.5 Lagerung
3.6 perforierendes Thoraxtrauma
3.7 Rippenfrakturen
3.8 Pneumothorax
3.9 Spannungspneumothorax
3.10 Hämatothorax
3.11 traumatisches Emphysem
3.12 Tracheaverletzungen
3.13 Bronchusverletzungen
3.14 Herzverletzung
3.15 thorakale Aortenruptur
3.16 Zwerchfellruptur
3.17 arterielle Luftembolie
3.18 Probleme nach Intubation

4. primäre Versorgung eines Bauchtrauma

4.1 Einteilung
4.2 Lagerung
4.3 Merke

5.primäre Versorgung einer Beckenverletzung

5.1 Klinik
5.2 Problem
5.3 Therapie
5.4 Merke
5.5 Lagerung

6. primäre Versorgung einer Wirbelsäulenverletzung

6.1 Merke
6.2 HWS
6.3 BWS
6.4 LWS
6.5 Ausfälle sensibel, Ausfälle motorisch
6.6 Hinweise beim Bewusstlosen auf WS-Verletzungen
6.7 Manipulation
6.8 Lagerung

7. primäre Versorgung von Extremitätenverletzungen

7.1 mechanische Wunden
7.2 thermische Verletzungen
7.3 chemische Verletzungen
7.4 geschlossene Verletzungen
7.5 Frakturen
7.6 Blutverluste - Erfahrungswerte
7.7 dislozierte Frakturen
7.8 Luxationen
7.9 Pronatio dolorosa Chassaignac, pulled elbow syndrom
7.10 Luxationsfrakturen
7.11 periprothetische (Luxations-)Frakturen
7.12 Amputationen

1.primäre Versorgung eines Polytrauma

Definition:
mehrere gleichzeitig geschehene Verletzungen verschiedener Körperregionen (=Körperhöhlenverletzung & Extremitätenverletzung), wobei mindestens eine Verletzung und/oder die Kombination dieser Verletzungen lebensbedrohlich ist

Ursache:
durch Rasanztrauma bei Verkehrsunfall, Tod eines Insassen,
Herausschleudern, Deformitäten größer als 50 cm am KFZ
einspurige KFZ, Tod des Sozius
Fußgänger gegen PKW:
bis 50 km/h wird Pat. umgestoßen: Verletzungen von Fuss, Unterschenkel, Oberschenkel , ev auch Becken
ab 50 km/h wird Pat. über KFZ geschleudert: Verletzungen von Beinen, Becken, Wirbelsäule, Abdomen, Schädel
Sprung oder Sturz über 3 m bis max. ca. 9 m (= 1. bis 3. Stock)
ab 10 m (= ab 3.Stock) meist letal, außer weicher Boden
Einklemmung, Verschüttung, Explosion
Explosionsverletzungen: 4 Phasen
*Phase 1: Druckwelle (ca 1200km/h) schädigt die luftführenden Organe
Lunge --> SpO2 sinkt
Ohr --> taub
NNH --> schwerhörig
Darm --> DS am Bauch
Druckwelle stimuliert den
Vagus --> Bradykardie
*Phase 2: Verletzungen durch umherfliegende Teile
geschlossenen / offene / perforierende Verletzungen
*Phase 3: Pat. wird durch Explosionswind weggeschleudert
Verletzungen wie bei Rasanztrauma
*Phase 4: Verbrennungen, Rauchgasintoxikationen

Triage:

Gruppe 1	sofortige Behandlung: Herz-KL-Stillstand, verlegte Atemwege, Blutung nach außen, Pneumothorax,
Gruppe 2	zügige Behandlung: Hirndruckzeichen, geschl. Bauchtrauma, Blutung nach innen, offene (Luxations-)Frakturen
Gruppe 3	Wartefälle: Leichtverletzte, psychischer Beistand, Besserwisser -->Aufgabe geben
Gruppe 4	Moribunde: mentales Problem

leitender Notarzt bei einem Massenanfall von Verletzten

Triage auch bei einem Patienten anwendbar für die eigene
„innere Reihenfolge" des Handelns und der Behandlung

nur **Empfehlungen** als Richtlinien,
Entscheidung trifft der NA alleine vorort
und ist dafür 30 Jahre verantwortlich **Nachhaftung**

1.1 Schädel Hirn Trauma bei Polytrauma:

Schlagworte:
*Kreislaufstabilisierung: RR systolisch soll über 100 mmHg sein
*Sauerstoffgabe :Maske oder Tubus; SpO2 soll über 95% sein
*Pupillengröße, Lichtreaktion (von der Seite mit Lämpchen leuchten)
*Neurostatus: schwierig beim Bewusstlosen
*Analgesie: auch beim Bewusstlosen!!
*HWS-Immobilisation: Stiff-neck, Spineboard + HWS Teil, Vakuum-Matratze
*Hirndruck senken: wenn KL stabil Oberkörper 30° hoch lagern
Stressvermeidung,
wenige Manipulationen
kein Lärm
HWS gerade rotieren um venösen Abfluss zu erleichtern
*Lagerung: Oberkörper 30° hoch zur Hirndrucksenkung bei stabilem Kreislauf, wenn KL instabil Oberkörper flach
*Intubation erwägen bei GCS unter 8
*goldene Stunde: kurz halten um möglichst früh die medikamentöse oder chirurgische (= Schädeltrepanation) Senkung des Hindrucks zu beginnen
*Hubschraubertransport: rasch und schonend, Ruhe durch Aufsetzen von Lärmschutzkopfhörern !!!

Gliederung in: leicht mittel schwer
nach klinischem Befund mit GCS-Punkten

Glasgow **C**oma **S**cale: Skala zur Abschätzung der Bewusstseinsstörung

Augenöffnen:	4	spontan
	3	nach Aufforderung
	2	auf Schmerzreize
	1	kein Augenöffnen
Sprache:	5	orientiert
	4	desorientiert
	3	unzusammenhängend
	2	unverständlich, nur Laute
	1	keine
mot. Antwort:	6	reagiert auf Aufforderung
	5	reagiert gezielt auf Schmerzreiz
	4	Fluchtreaktion auf Schmerzreiz
	3	beugt spontan
	2	streckt spontan
	1	keine Antwort

max. 15 Punkte – min. 3 Punkte
laufend wiederholen und neu einstufen um eine Dynamik (=Verschlechterung oder Verbesserung) zu erkennen

1.2 Thoraxtrauma bei Polytrauma:

Gliederung in: offen - geschlossen

Problem: Lunge ist für den „ganzen" Patienten zuständig, d.h.: wenn die Lunge verletzt ist, dann nicht nur lokale sondern generelle Probleme

*(Spannungs-)Pneumothorax, Hämatothorax, Einflussstau
*Atemexcursionen, Prellmarken, instabile Thoraxwand sehen und fühlen
*Hautemphysem: lat am Hals, lat an der Thoraxwand
*Thoraxpunktion: 2.ICR in MedioClavikularLinie: cave A&V thoracica interna
--> Punktion besser auch im 4. ICR in der vorderen Axillarlinie

*Thoraxdrainage: 4.ICR in vorderer Axillarlinie
*Perikardtamponade: subxiphoidal Mitte li Clavikula & Mitte li Axilla
*Aortenruptur (gedeckt): Pulsdifferenzen A. radialis/A. femoralis
*Zwerchfellruptur: meist linksseitig, da rechts die Leber schützt, präklinisch schwierig zu erkennen
*Bronchusabriss: selten, meist dann eher linksseitig (Abzweigwinkel)
Manöver: Tubus entcuffen-->tiefer einbringen-->wenn Sp02 besser dann belassen, wenn keine Verbesserung-->entcuffen & wieder zurückziehen
*Tracheaabriss: extrem selten
*mediastinales Emphysem
*Sternumfraktur: meist mit Cont.cordis --> EKG Dynamik, Stenocardie
*BWS Frakturen: Blutung in Thorax/Retroperitoneal, neurologische Defizite
Rücken des Pat anschauen (A,B,C,D,E**!!)
MERKE: den gelb hervorgehobenen Komplikationen kann man präklinisch vorort entgegenwirken

1.3 Bauchtrauma bei Polytrauma:

Gliederung in: offenes - stumpfes Bauchtrauma

offen: *vorgefallene Eingeweide belassen, nicht zurückstopfen(!!)
*Fremdkörper belassen, in den Verband mit einbinden & schienen
*Darm vor Austrocknung schützen, Schmutz abspülen mit Flüssigkeit
*steriler (Folien-)Verband im Viereck abdecken mit 4 Folien
*so viel Volumen, dass RR systolisch bei 100mmHg gehalten wird = permissive Hypotension, d.h. keine aggressive Volumenstherapie vor chirurgischer Sanierung der Blutung
*Analgetika
*Knierolle: um Austrittspforte in der Bauchdecke zu entspannen
*Lagerung: wenn KL stabil Oberkörper 30° hoch, KL instabil flach
*load und go!

stumpf: *wenn keine Prellmarken als Hinweis -->schwierig zu erkennen
*Bauch abtasten und Umfang merken, wenn nach Infusionstherapie die Bauchdeckenspannung zunimmt und/oder der Umfang zunimmt --> Verdacht auf stumpfes Bauchtrauma bestätigt
*so viel Volumen, dass RR systolisch bei 100 mmHg ist = permissive Hypotension
*Analgetika
*Knierolle um Bauchdecke zu entspannen
*Lagerung: wenn KL stabil Oberkörper 30° hoch, KL instabil flach
*load und go!

1.4 Beckentrauma bei Polytrauma:

*meist geschlossene Verletzung
*Haut auf der Symphyse ist eingezogen wie eine Delle, sehen & tasten
*„weiche" Beckenschaufeln als Tastbefund
*langsamer, aber hoher Volumensverlust durch venöse Blutungen aus dem Plexus praesacralis
*langsame Entstehung des hypovolämischen Schocks, da venöse Blutung
*bimanuelle Kompression von außen, Beckengurt, breiter Gurt
*Innenrotation der Beine mit Zusammenbinden beider Großzehen/Füße bzw. der Schuhe des Patienten mit Leukoplast
*Zusammengurten der Vakuum-Matratze
*viel Volumen verabreichen
*keinen Harnkatheder setzen weder bei Mann noch Frau
*Rückenlagerung: KL stabil 30° hoch, KL instabil flach
**keine Angst vor dem Verletzen der Harnblase beim Zusammendrücken der Darmbeinschaufeln und Fixation der Kompression mit dem Beckengurt, wenn man das unterlässt --> verschlechtert sich die Prognose durch den sicherlich bald eintretenden hypovolämischen Schock

1.5 Wirbelsäulenverletzung bei Polytrauma:

*Unfallanamnese
*Prellmarke, Knick in der Proc. Spinosus-Linie; den Rücken des Patienten anschauen (A,B,C,D,**E**!!)
**immer bei Bewusstlosen annehmen

*Manipulation: immer mit axialem Längszug, möglichst zu Dritt
Dreh- bzw. Rotationsstellungen nur 1x unter kräftigem Längszug in die achsengerechte Stellung bringen und dann definitive Fixation

**keine Angst vor dem Verschlimmern der Neurologie, nur wenn man das Handeln unterlässt --> verschlechtert man die Prognose!!

*Neurostatus Ausfälle:

sensibel	Schultergürtel	C4 Läsion
	Mamillenhöhe	Th4 Läsion
	Nabelhöhe	Th10 Läsion
motorisch	Arm beugen	C5 Läsion
	Arm strecken	C7 Läsion
	Finger spreizen	Th1 Läsion

*Stiff-neck, Schaufeltrage & Vakuum-Matratze, Spineboard mit HWS Teil
*Gabe von Methylprednisolon ??? (Solu-Medrol®): derzeit NICHT
Dosierung bei 70 kgKG: Bolus: 30mg/kgKG => 2100mg in 15 min,
dann weiter mit 5,4mg/kgKG/Stunde => 378 mg/Stunde über 72 Stunden

1.6 Extremitätenverletzung bei Polytrauma:

*Blutverlust
*Analgetika
*Fehlstellungen achsengerecht herrichten und an
~der OE mit Aluschiene(„Sam-Splint": orange/blaue Schiene) stabilisieren
~der UE: Unterschenkelfraktur mit Vakuum Schiene schienen
Oberschenkelfraktur mit Vakuum Matratze schienen
*starke Verschmutzungen mit NaCl abspülen und als erste Wundauflage ein steriler (Folien-)Verband
*steriler Druckverband, bei Weiterbluten --> zweiten Druckverband darüber wickeln, bei Weiterdurchbluten --> breites Tourniquet abbinden mit breitem Gurt und Quengel als Druckverstärkung, nicht zu weit distal, sonst Quetschung der anatomischen Strukturen für die chirurgischen Anastomosen

*Amputationen: immer mitnehmen, steril einpacken, trockene Kälte Amputat-Beutel (nie direkt Nässe oder Kälte), definitive Entscheidung der Replantation trifft der Unfallchirurg und/oder der plastische Chirurg im Spital

*Weichteilverletzung: möglichst (Folien-)Verband
*Luxationen: belassen, Schienung

*Druckverband besser als Tourniquet
bei weiterem Blutverlust ist ein Tourniquet (möglichst breit) indiziert
*sekundäre Anspießung durch Frakturspieße --> offene Fraktur: möglichst (Folien-)Verband, achsengerechtes Herrichten und dann Schienung

1.7 thermische Schädigung bei Polytrauma:

*Kühlung, steriler feuchter Verband
*Neuner-Regel für Grad II und Grad III
*ab 18% Schädigung der Körperfläche:
Volumenverlust --> hypovolämischer Schock: Kristalloide iv.
*Verbrennungsödem
*Inhalationstrauma bei Rauchgasexposition -->Lungenödem,
frühzeitige Intubation mit großem Tubus (9.0 oder 10.0)

1.8 Reihenfolge der Versorgung bei Polytrauma:

*hingehen, anreden, angreifen für Lebenszeichen & Bewusstseinslage
*Atmung hören, fühlen und sehen, Puls zentral fühlen
*Pulsoxymetrie + RR messen
*wenn stabil: 100% O2 nach Pulsoxywerten, Infusionen nach RR, klinische Untersuchung, Suche nach klin. Hinweisen auf Verletzungen
*wenn instabil: ERC: 100% O2 mit Maske, ev. Narkose + Intubation
*Thoraxdrainage
*iv-Zugänge + Volumen nach RR systolisch bei 100mmHg
*Blutstillung + Analgesie
*(Druck-)Verbände und Schienung
*Lagerung, Stabilisierung für Transport
*permanente Überwachung (RR, Pulsoxymetrie, ev. EKG-Monitor)
*Transport

1.9 Intubationsindikationen bei Polytrauma:

*reanimationspflichtig
*initial RR systolisch unter 80 mmHg trotz Gabe von Kristalloiden kein↑
*initial SpO2 unter 90% trotz Gabe von 100% O2 kein↑
*Atemfrequenz von kleiner 10/min und größer 30/min(= respir. Insuff.)
*Schädel-Hirn-Trauma
*Gesichtsschädelfrakturen Le Fort Fx (=Schwellung im Nasen-Rachen):
bei Blutungen im Nasenrachenraum mit 2 Harnkathedern tamponieren und am Nasensteg über einem zusammengerollten Tupfer verknoten (=wie eine Bellocq Tamponade)
*(offenes) Thoraxtrauma und/oder Bauchtrauma
*lange Transportzeit zu erwarten
*Hubschraubertransport

1.10 Polytrauma Notfall-Narkose für 70 kg Patient:

Präoxygenierung mit 100% O2
iv-Zugang, Volumen
Oberkörper flach
140 mg Ketanest S® iv.
5 mg Dormicum® iv.
ev. 0,2mg Fentanyl® iv.
Intubationsversuch, wenn neg. --> wieder Oxygenierung
Relaxierung mit Lysthenon® iv. und erneute Intubation

1.11 Ziel bei Versorgung eines Polytrauma:

Sp02 größer 90% halten
RR systolisch größer 100 mmHg

Einhalten der Golden Hour: stay & play .....

treat & go .....

load & go.....

scoop & run.....

Transport in geeignetes Spital ev. mit Hubschrauber

1.12 PHTLS

Pre **H**ospital **T**rauma **L**ife **S**upport

Checkliste zur Versorgung von Traumapatienten
Nachteil: bei SHT und bei inneren Blutungen --> da Zeitverlust durch langen Algorithmus

stay & play : Zeit für Untersuchung, KL-Stabilisierung und Lagerung
treat & go : zügige Untersuchung, Stabilisierung und Abtransport
load & go : O2 + Lagerung + Abtransport, Zugänge am Transport
scoop & run : Abtransport , O2 + Zugänge+ Reanimation am Transport

1.13 Verhalten am Einsatzort:

nicht laufen vom NAW/NAH zum Einsatzort
Überblick / Umsicht / Umstände sollen erfasst werden

SELBSTSCHUTZ: Kleidung, Schuhe, Handschuhe, Brille
ABSICHERN: durch Polizei und/oder Feuerwehr abwarten

freundliches, professionelles Auftreten
ruhiges & zügiges Arbeiten ohne Hektik
wenn Zeit ist: kurze Auskunft an die Angehörigen/Freunde/Bekannte
„es wird alles wieder gut"
„im Moment haben wir eine stabile Situation"
„wir tun alles, was möglich ist"
„ich kann noch nicht sagen, wie es weiter gehen wird"
„wir bringen Frau XY/ Mann XY ins Spital XY"
soviel Wahrheit wie vertragen wird, ohne die Hoffnung zu nehmen

ABER:
kein Übersteigen des Patienten
keine „Uhh, Ahh, Ähh"-Äußerungen
keine Fallerzählungen aus dem eigenen (Berufs-,Privat-)Leben
keine Unsicherheiten zeigen in unklaren Situationen

Patienten, Angehörige und Bekannte hören und spüren alles und sehen Gesichter und Gestik der Ärzte und Sanitäter

1.14 Reihenfolge der med. Behandlungsabfolge nach Eintreffen:

*Anreden, Angreifen auf der Suche nach
    *Lebenszeichen --> fehlen: CPR 30:2
    *Bewusstseinslage (bewusstseinsklar, somnolent, soporös, komatös)
*Pulsoxymeter + RR Messung, ev. EKG
*Atemwege: Guedel, Maske, Tubus, Larynxmaske, Larynxtubus, Koniotomie
*Stiff-neck anlegen
*iv-Zugänge
*Volumen nach RR & geschätztem Blutverlust anhand der Verletzungen
*Analgetika: Paracetamol, Opiate
*wenn jetzt Atmung & KL stabil: --> weitere klinische Untersuchung

*<u>wenn Atemstörung denke an:</u> (Pneu in) Spannungspneu, Hämatothorax, (li.) Bronchusabriss, Zwerchfellruptur, Tracheaabriss

*<u>wenn KL-instabil denke an:</u> Perikardtamponade, Aortenruptur, Hämatothorax, Becken-, Oberschenkelfraktur, offene Verletzung, Blutung nach innen/außen

<u>Th.:</u> Kompressionsverband, Schienung; Infusion zuerst
NaCl 0,9%, EloMel®, Ringer-Lactat® Kristalloide
dann Voluven® Kolloide
und zuletzt Hyperhaes® hyperonkotisch-hyperosmolar Lsg.

*Analgetikagabe für das achsengerechtes Herrichten von Frakturen
*Schienung
*Rückenlagerung: KL stabil 30° Oberkörper hoch, KL instabil flach
*Überwachung permanent
*Hubschrauber-Transport

<u>**1.15 Koniotomie**</u>:

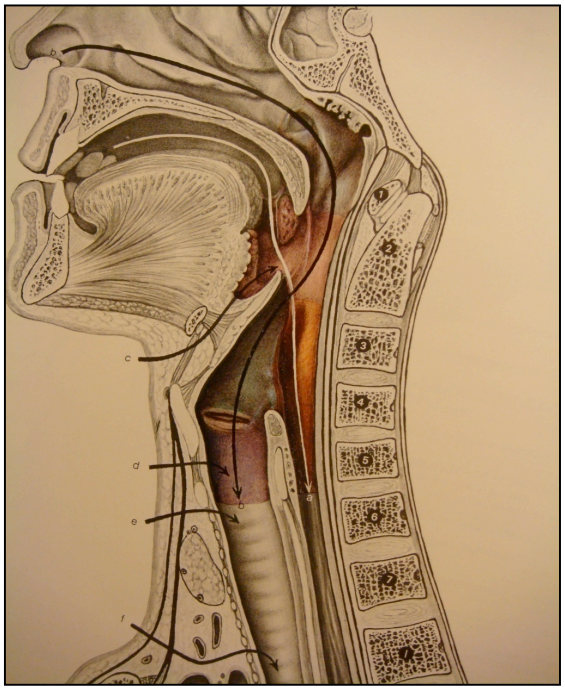

zwischen Schild- und Ringknorpel (lig. conicum):
~ Stiff-neck abnehmen!!
Beschreibung **für Rechtshänder**, Linkshänder sinngemäß umdrehen:
~bei rechter Schulter des Patienten stehen bzw. hinknien,
~HWS nach hinten überstrecken,
~li Handkante am Kinn,
~Schildknorpel zwischen li Zeigefinger und li Daumen festhalten
~Messer, Skalpell 20er Klinge re Hand
~3 cm langer **querer Hautschnitt** in der Mulde zwischen Unterkante Schildknorpel und Oberkante Ringknorpel
~längsverlaufende Fasern des lig. conicum weiter quer einschneiden
~Sicht in die Trachea --> Messerspitze oder Skalpellgriff max. 15 mm tief quer einbringen und 90° aufkanten zum primären Offenhalten
~ abgeschnittene 2 ml Spritze oder Tubus Gr. 4 oder max. Gr. 5 einstecken zum definitiven Offenhalten

1.16 Schwierigkeiten bei Versorgung eines Polytrauma:

auf viele Dinge gleichzeitig achten zu müssen
bei med. Zeitdruck: das Abwarten der Bergezeit, oftmaliges Unterbrechen der Behandlung aus Gründen des Selbstschutzes bei technischer Bergung
Einhalten der Golden Hour
die Tragik des Unfallmusters und Unfallherganges
meist jüngere Patienten --> macht höheren Leistungsdruck
„schweres" Polytrauma kann den Verlust des Patienten bedeuten

1.17 Zusammenfassung Polytrauma:

Überblick am Unfallort, ev. Außenanamnese mit Unfallzeugen
SELBSTSCHUTZ !!

A temwege sichern unter HWS-Schutz
B eatmung
C reislauf- und Blutungs-Kontrolle
D Neurostatus & Bewusstseinslage (**d**as was er nicht kann ;-))
E ntkleidung ohne Hypothermie und Schaulustige (Intimsphäre)

F lug/**F**ahrt
G ive further – Über**g**abe
H eimflug/**H**eimfahrt
I nformation später (telefonisch nachfragen)
J ust leave them - loslassen (im Team besprechen, Supervision)

1.18 Polytrauma auf den Punkt gebracht:

*BLS ineffektiv bei traumatisch verursachten KL Stillstand -->
--> erst die reversiblen Ursachen Hypoxie, Hypovolämie, Spannungspneumothorax, Herzbeuteltamponade bekämpfen
*Blutung nach außen -->
--> stoppen & Volumen
*verlegter Atemweg /KL Stillstand -->
--> Atemwegsicherung / HD-Massage
*Schädel-Hirn-Trauma mit Hirndruck -->
--> Oberkörper 30°hoch, HWS gerade richten, Stress & Lärm vermeiden
*Spannungs-Pneumothorax -->
--> Thoraxdrainage (Skalpell oder Nadel)
*Frakturen / instabiles Becken -->
--> Schienung / Beckengurt & Volumen & Analgetika

2. primäre Versorgung eines Schädel-Hirn-Trauma

2.1 Vermeidung von:

*Hypotonie: unter 100 mmHg systolisch
RR: 120/80 , MAP 100
MAP – ICP = CPP (soll mindestens 70mmHg betragen)
100 – 10 = 90
RR: 100/60 , MAP 80
MAP – ICP = CPP
80 – 10 = 70 (gerade an der unteren Perfusionsdruckgrenze!)

MAP (mean arterial pressure) ist ein Parameter für die Hirndurchblutung

*Hypovolämie: Gabe von Volumen:

1.kristalloide Lösungen z.B.: NaCl 0.9% oder wenn nicht vorhanden --> dann Elo-Mel isoton® oder Ringer-Lactat®(=ist hypoton)
Menge: nach RR Volumeneffekt 4 : 1

2.kolloide Lösung=Plasmaexpander z.B.: Voluven®, Expahaes®
Menge: max. 1500ml Volumeneffekt 1 : 1

3.wenn protrahierter Schock -->
hyperosmolare-hyperonkotische Lösung z.B.: Hyperhaes®
Menge: max. 250 ml Volumeneffekt 1 : 2 bis 1 : 4

*Hypoxämie: ab unter SpO2 95mmHg Gabe von O2

2.2 Intubation bei

Reanimation,
Gesichtsschädelfrakturen,
RR unter 80 mmHg systolisch,
Sp02 unter 90%,
GCS unter 8 erwägen
lange Transportzeit zu erwarten
Hubschraubertransport

2.3 SHT- Notfall Narkose bei 70kg Patient:

Präoxygenierung mit 100% 02
Oberkörper 30 Grad hoch oder flach
15 - 20mg Hypnomidate® iv.
5 mg Dormicum® iv.
0,2 mg Fentanyl® iv.
Intubationsversuch unter Vermeidung von Extremüberstreckung der HWS,
wenn Intubation erfolglos --> weiter Oxygenierung über Maske
Relaxierung mit Lysthenon® iv. und erneute Intubation, Larynxtubus oder Larynxmaske
jetzt HWS Stiff-neck anlegen, Lehrbuch: vor Intubation Stiff-neck anlegen

2.4 Einteilung:

*Einteilung (deskriptiv) nach Anatomie: offen – geschlossen

*Einteilung (alt) nach klinischer Diagnose und Amnesiedauer

SHT Grad I : Bewusstlosigkeit bis 1 Stunde
Commotio cerebri
SHT Grad II: Bewusstlosigkeit länger 1 Stunde
Contusio cerebri
SHT Grad III: Bewusstlosigkeit länger als 24 Stunden
Compressio cerebri

*Einteilung (neu) nach klinischem Befund anhand der Schwere der Bewusstseinsstörung mit GCS-Punkten:

#leichtes SHT: GCS 15-13, häufigste Form, max. 10 min bewusstlos, kurzzeitige Pupillendifferenzen, Amnesieformen: retrograde, kongrade, anterograde Amnesie

#mittleres SHT: GCS 12-9, max. 30 min bewusstlos, verwirrt, motorische Unruhe, Liquorrhoe, Neurodefizite, wechselnde Vigilanz, Pupillendifferenz, fehlende Einsicht, nicht reversfähig(!!)

#schweres SHT: GCS 8-3, nahezu immer Intubationsindikation, nach Hochrasanztrauma, Herdblick, meist weite Pupillen aber noch LR, meistens offenes SHT mit Hirnaustritt, bei Polytrauma, Impressionsfrakturen mit Kopfverformung um mehr als 4 cm

2.5 Unfallmechanismus:

Rasanztrauma: Auto, Moped, Motorrad, Schi, Snowboard, Inlinescater
nicht Rasanztrauma: Schlag auf den Kopf, Sturz aus unter 3 m, umgefallen

Helmabnahme: Visier öffnen, HWS unter Zug gerade richten, Kinnriemen öffnen Mechanismus rot, meist links, Wangenpolster an roter Schlaufe nach unten aus dem Helm wegziehen (nur bei ganz neuen Helmen: Emergency Quick Release System), jetzt Helm unter Längszug der HWS nach oben abziehen, Fixation der HWS

Kopf gegen weichen Widerstand (z.B.: Airbag): keine äußeren Verletzungszeichen, aber Hirnödem/-Blutung mit tiefer Bewusstlosigkeit

2.6 Eintreffen am Unfallort:

DD: prim. SHT <--> Unfall aus innerer Ursache
(Intoxikationen? Hypoglykämie?, kardiale Ursache?)
Vitalfunktionen: SpO2 soll über 95%, RR systolisch soll über 100mmHg
allgemeine Untersuchung, Prellmarken
Monokel-/Brillenhämatom
Blutaustritt/Liquoraustritt aus Mund, Nase, Ohr
Mittelgesichtsfraktur --> Blutung nach innen, Intubationsschwierigkeiten
grober Neurostatus (Cave: Commotio cerebri, Cont. medulla spinalis)

beurteilen der **Bewusstseinslage:**

		reagiert auf
1. bewusstseinsklar	(unauffällig)	opt. & akust. & Schmerzreize
2. somnolent	(getrübt)	akust. & Schmerzreize
3. soporös	(Tiefschlaf)	nur Schmerzreize
4. komatös	(bewusstlos)	keine Reize

Reihenfolge der Abnahme der Reaktion:

zuerst auf optische Reize
dann auf akustische Reize und
zuletzt auf Schmerzreize

Augenmotorik, Anisocorie (wenn Druck einseitig), Herdblick
Pupillenmotorik: N. oculomotorius (N.III) verengt die Pupille bei Reizung
beginnender Hirndruck = enge Pupille (-n)
hoher Hirndruck = weite Pupille (-n)
wenn N.III an der Clivuskante abgedrückt ist = max. weite Pupille (-n)

R	Pupille	L	
●		●	.....
●		●	.....
●		●	.....
●		●	.....
●		●	.....
●		●	.....
●		●	.....

Motorik: Spontanbewegungen, Beugesynergismen, Streckkrämpfe
Hirnstamm-Reflexe: Pupillenreflex, Cornealreflex, Würgereflex
Muskeltonus: passives durchbewegen
Tonusverlust => schlechtes Zeichen

2.7 Hirndruck senken durch:

*Oberkörper 30 Grad hoch nur bei stabilem KL
*Stressvermeidung in der Umgebung (Lärm, Manipulation)
*HWS gerade richten --> Halsvenen frei --> besserer venöser Abfluss
Cortison: präklinisch nicht indiziert

bei Säuglingen/Kleinkindern: hoher Blutverlust bei Cephalhämatom
große Fontanelle tasten: unter Niveau, im Niveau, oder über Niveau
--> ad Spital für Observanz (Blutbild KO, transfontaneller U-Schall und ev. Schädel-CT)

2.8 schlechte Prognosen:

initial lichtstarre weite Pupillen
initial RR systolisch unter 80 mmHg
initial reanimationspflichtig
initial Streckkrämpfe auf Schmerzreize
Alter über 70a, internistische Zusatzdiagnosen

2.9 Ziel:

*KL-Stabilisierung auf über 100mmHg systolisch
*Sp02 auf größer 90% halten
*HWS gerade ausrichten und stabilisieren
Stiff-neck nur in ap. Ebene stabil, instabil bei Seitneigung & -drehung !!
-->seitlich der HWS Infusionsbeutel oder Sandsäcke legen und den Kopf mit Leukoplast circulär von Stirn bis Trage fixieren
*Vermeidung von Hypoxie ~ Hypovolämie ~ Hypotonie
*Einhaltung der „Golden Hour"
*möglichst Hubschraubertransport oder Notarztwagen
*geeignetes Zielspital

3. primäre Versorgung eines Thoraxtrauma

3.1 Anatomie:

Sternum, große Gefäße, Herz, Lunge, Mediastinum, Zwerchfell, BWS

3.2 Einteilung:

geschlossen: Hämatothorax, Pneumothorax
  Cave: Entstehung eines Spannungspneumothorax nach Intubation

offen: Rippenserienfrakturen, instabile Thoraxwand
  ab dem 5.ICR (= Zwerchfellgrenzen) distalwärts immer an
  die Möglichkeit eines „zusätzlichen" Bauchtraumas denken

  Cave: nach Anlegen eines Folienverbandes (zum Abdichten)-->
  ev. Entstehung eines Spannungspneumothorax!

3.3 Eintreffen am Unfallort:

Prellmarken
Aufforderung zum tiefen Inspirium: Atemexcursionen beobachten
  und palpieren von ventral und dorsal
paradoxe Atmung --> instabiler Thorax bei Rippenserienfrakturen
Halsvenenstauung als Hinweis auf Pneumothorax
ev. Perkussion, Auskultation
Hautemphysem palpieren: seitlich am Hals, seitlich an der Thoraxwand
BWS = Rücken: Prellmarke, Verschiebung in der Proc. Spinosus-Linie
Art.femoralis Pulse palpieren: Qualitätsunterschiede zu Art.radialis Pulsen
  oder Seit-Puls-Differenzen --> Hinweis auf traumatisches Aortenaneurysma

3.4 Thoraxdrainage:

*Hautschnitt vordere Axillarlinie auf der 4. bis 6.Rippe, ev. Lokalanästhesie,
*5 cm lange rippenparallele Hautincision, bei schlanken Pat auf der Rippe
*nach cranial arbeiten zu den nächsten oberen Rippen
*Interkostalraum tasten, sollte der 4.-5. ICR sein
*Spreizung der Interkostalmuskulatur stumpf mit der Schere,
*mit der geschlossenen Schere Pleura durchstoßen

*mit dem Zeigefinger in den Pleuraraum tasten: Adhäsionen?
*Thoraxdrain sollte Ch.28 oder besser Ch.32 im Durchmesser sein
sollte eine abgerundete Spitze aus Plastik haben
keine Thoraxdrains mit eisener Spitze (wie bei Venflon®) verwenden
*das Drain über den Zeigefinger als Leitschiene in den Pleuraraum
schieben, ohne dass der Führungs-Trokar die Rippengrenze passiert
*nach cranial ventral leiten bei Pneumothorax
*nach caudal dorsal leiten bei Hämatothorax

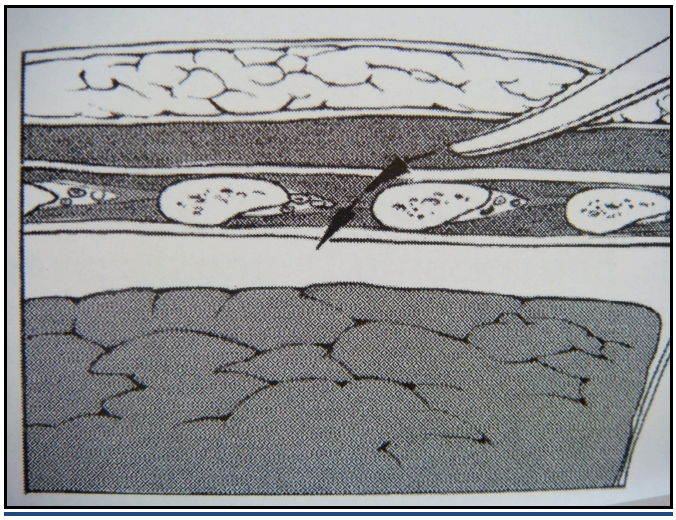



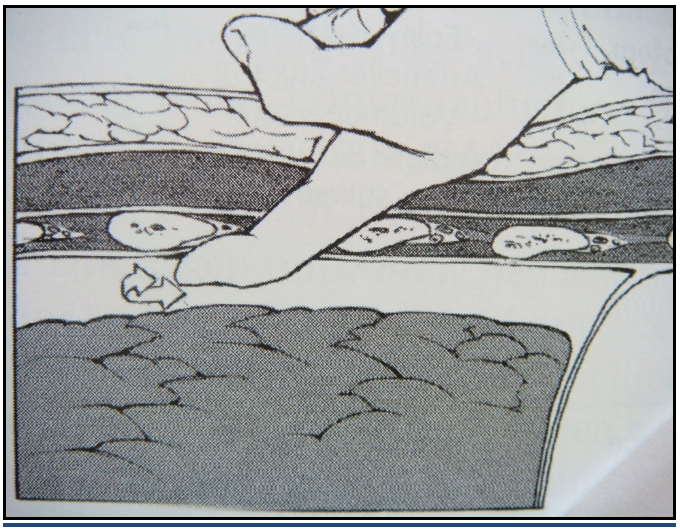

MERKE:

*wenn mehr als 1000ml im Schuss aus dem Thoraxdrain laufen -->
sofort abklemmen, sonst Gefahr eines hypovolämischem Schocks

*wenn aus den Thoraxdrains mehr als 1000ml pro Thoraxseite im
Schuss laufen und Blut aus dem Tubus kommt -->
--> dann Volumen bis RR 100mmHg + hoher PEEP und scoop & run
nur eine Not-OP kann diesen Patienten retten

Thoraxdrainage mit großem Durchmesser z.B.: Ch. 32 verwenden
oder einen dicken Tubus verwenden und diesen auch intrathorakal cuffen

an Heimlichventil anschließen, oder aus Handschuhfinger ein Ventil basteln
an Thoraxdrainage-Flasche anschließen

oder wenn nicht vorhanden --> äußeres Lumen von Thoraxdrain / oder
Tubus mit sterilen Tupfern verschließen und mit Gummiringerl (von
Infusionsschlauchverpackung) befestigen

wenn keine Thoraxdrainage vorhanden ist, dann einen dicken Tubus
verwenden und im Thoraxraum cuffen, äußeres Lumen mit sterilen Tupfern
verschließen und mit Gummiringerl befestigen

wenn man keine Minithorakotomie macht, dann die Thoraxpunktion
mit mehreren dicksten Venflons® durchführen
2 Venflon® pro ICR = 6 bis 8 Venflon® Höhe 4. & 5. & 6. ICR

3.5 Lagerung:

Rückenlagerung: KL stabil 30° hoch, KL instabil flach

3.6 perforierendes Thoraxtrauma:

immer an Abdomentrauma denken
Zwerchfellgrenzen!! Zwerchfellkuppel auf Höhe des Xiphoid
caudal des 5.ICR: Gefahr der 2 Höhlen Verletzung

intraperitoneal: re Leber li Milz
extraperitoneal: Nieren

3.7 Rippenfrakturen:

1.- 3. Rippe: Gewalttrauma am Schultergürtel
4.- 9. Rippe: häufigste Lokalisation,
Thoraxwandbruch --> paradoxe Atmung, Hautemphysem?
Rippenserienfraktur: ab 3 verletzten Rippen
9.-12. Rippe: an Abdomenverletzung denken (Leber, Milz; Nieren)

3.8 Pneumothorax:

Luft im Pleuraraum bei Rippenfrakturen, bei PEEP-Beatmung, nach Herzdruckmassage, nach Punktion der V. subclavia

Klinik: hypersonorer Klopfschall, fehlendes Atemgeräusch, schlechte Sättigung

Therapie: wenn geschlossen kein Problem, wenn Intubation dann Thoraxdrainage notwendig

3.9 Spannungspneumothorax:

die „falsche" Luft vermehrt sich im Pleuraspalt durch Ventilmechanismus
macht eine Verdrängung von Lunge, Gefäßen, Trachea zur gesunden Seite

entsteht:
wenn Pat mit (unerkanntem) Pneu intubiert und beatmet wurde
wenn ein offenes Thoraxtrauma mit Folie dicht verschlossen wird

plötzliche Akutsituation aus stabiler KL- und Beatmungs-Lage
wenn Sp02 trotz korrekter Beatmung sinkt, pCO2 steigt
Halsvenenstau, Zyanose
Beatmungsdruck steigt
fehlendes Atemgeräusch
meist gleichzeitig RR Abfall
!!! LEBENSBEDROHLICH !!!

Therapie:
Punktion mit dickem Venflon® im 4.ICR in der vorderen Axillarlinie für Seitenbestimmung und dann
Thoraxdrainage über Mini-Thorakotomie
oder weitere dicke Venflon® im 4. & 5. & 6. ICR (2 Venflon®/ ICR)

3.10 Hämatothorax:

Verletzung der Art. & V. thoracica interna, oder von Intercostalgefäßen
Lungenanspießung von Rippenfraktur
Frakturhämatom BWS-Wirbelfrakturen

Klinik: Prellmarke am Thorax, gedämpfter Klopfschall, abgeschwächtes Atemgeräusch bei erhaltener Atemexcursion, langsame Entstehung der Problematik

Problem: bis zu 2 Liter Blut --> hypovolämischer Schock
Sättigung sinkt langsam nach und nach

Therapie: Volumen RR auf 100mmHg
02 Gabe, 2 !! dicke Thoraxdrainagen (Ch. 32), Thoraxpunktion mit Venflon® ist frustran (koaguliertes Blut geht nicht durch Venflon® durch)

3.11 traumatisches Emphysem:

meistens als Folge von Rippenbrüchen als Begleiterscheinung

*subcutan an ventro-lateraler Thoraxwand

*und seitlich am Hals: „Donald-Duck-Stimme": durch Kompression der Halsweichteilgebilde durch Überdruck der Luft in der Subcutis

Therapie: Thoraxdrainage oder Thoraxpunktionen mit zahlreichen Venflons® um die Quelle des „Luftlieferanten" (= Pneumothorax) zu stoppen

*Mediastinalemphysem

Klinik: restrosternaler Druck/Brennen durch venöse Rückflussstauung zum Herz

Therapie: chirurgische Entlastung in Fossa jugularis + Drain oder Tubus retrosternal einbringen oder scoop & run

3.12 Tracheaverletzungen:

extrem selten
meist bei schwerem Hochrasanztrauma als letale Zusatzverletzung

3.13 Bronchusverletzungen:

selten
wenn eher nur Hauptbronchusabrisse und dann meist linksseitig
Anpralltrauma Lenkrad, meist mit dislocierten Sternumfrakturen

Merke: daran denken bei drainiertem Spannungspneu, der sich nicht verbessert

Therapie(Versuch):
Tubus entcuffen und Tubus tiefer einbringen über die Carina und cuffen
--> wenn Sättigung besser: Tubus bleibt tiefer
wenn Sättigung idem schlecht --> Tubus entcuffen und wieder zurückziehen

3.14 Herzverletzung:

bei stumpfen Thoraxtrauma:
Cont. cordis: Herzinsuffizienz, Rhythmusstörungen

Herzbeuteltamponade:
Klinik: Niedervoltage im EKG, Stuhldrang, Secessus, harter Verdacht auf
Therapie: Perikardpunktion subxiphoidal mit
*dicker und langer Nadel (1,8 x 80mm bis 1,8 x 100mm) und
*Alexanderspritze (100ml Volumen)
Stich-Richtung Mitte der li. Klavikula
& Richtung Mitte der li. Axilla unter Aspiration
2 x aspirieren, d.h.200 ml Blut absaugen

Pneumoperikard:
bei geschlossenem Thoraxtrauma mit Sternumfraktur und
Fraktur der 1.-3. Rippe
Klinik: leise Herztöne, kaum tastbarer Herzspitzenstoß
niedriger systolischer Wert <--> erhöhter diastolischer Wert
EKG: Änderung des Lagetyps
Therapie: Perikardpunktion subxiphoidal mit dicker langer Nadel und
Alexanderspritze

3.15 thorakale Aortenruptur:

nach Hochrasanztrauma meist Sekundentod
gedeckt: Thoraxschmerz, Pulsdifferenz an den OE, keine Femoralispulse
neurologische Defizite an den Beinen
Therapie: so viel Volumen um RR systolisch 100 mmHg zu halten
load & go

3.16 Zwerchfellruptur:

wenn meist linksseitig, da rechts die Leber schützt
klinisch sehr schwer zu erkennen
meist als Ausschluss-Diagnose
Klinik: Darmgeräusche im Thorax
Therapie: hoher PEEP, load and go

3.17 arterielle Luftembolie:

bei Schnitt-, Stichverletzungen am Hals
bei zentral-venösem Zugang, der z.B. irrtümlich offen blieb und die intravasale Luft durch den Lungenfilter durchgegangen ist
Gefahr: Luft in Koronarien (Stenokardien) und Gehirn (Schwindel)
Klinik: auskultatorisch Mühlradgeräusch am Herz
Therapie: Kopftieflagerung – Beine hoch, um die Luft nicht in die Hirngefäße zu bekommen, da sonst zerebraler Insult
Herz-Punktion subxiphoidal mit langer dicker Nadel
oder Not-OP

3.18 Probleme nach Intubation:
Beatmungsdruck steigt , Sättigung sinkt, RR sinkt

Ausschluss-Dg:	Aktion/Frage
Spannungspneumothorax	Thoraxpunktion mit Venflon--> Luft?
linker Hauptbronchusabriss	Tubus tiefer einbringen --> Besserung?
Aortenruptur	Puls- und RR-Differenzen zw OE und UE?
Perikardtamponade	Niedervoltage im EKG ? --> Punktion
Tracheaabriss	scoop and run!
Zwerchfellruptur	load and go!
Mediastinalemphysem	scoop and run!

Merkwort: „**SLAPTZM**"

4.primäre Versorgung eines Bauchtrauma

4.1 Einteilung

geschlossenes Bauchtrauma:
direktes Trauma, Dezeleration
Gefahr: gedeckte Organverletzung meist Milz, Leber, Mesenterialwurzelabriss, Nieren
Organ platzt erst nach einiger Zeit nach dem Trauma
„die Bombe tickt im Bauch"
Therapie: Analgetika
soviel Volumen, dass RR systolisch bei 100mmHg

offenes Bauchtrauma:
Stich, Schuss: Höhe 4.Rippe bis prox. Oberschenkel
Gefahr: betroffene Organe nicht immer eindeutig zuordenbar

Eviscerationen: pararectal, vaginal, rectal
Therapie: Schmutz mit NaCl abspülen
belassen vorgefallener Darmschlingen
(Folien-)Verband im Viereck abdecken
soviel Volumen, dass RR bei systolisch bei 100mmHg
Analgetika

4.2 Lagerung

immer mit Knierolle zur Bauchdeckenentspannung

KL stabil: Oberkörper 30 Grad erhöht mit Knierolle
KL instabil: Rückenlagerung mit Knierolle

4.3 Merke:

jedes Bauchtrauma braucht so viel Volumen, bis RR systolisch bei 100mmHg
Analgetikagabe
tickende Bombe im Bauch = sekundäre Organruptur

5.primäre Versorgung einer Beckenverletzung

Sprengung des Beckenringes bei Sturz aus großer Höhe
Unfall mit einspurigem KFZ

5.1 Klinik:

meist geschlossene Verletzung, daher schwierig zu erkennen
ev. ein Klaffen der Symphyse zu tasten
bei schlanken Patienten: Haut über der Symphyse ist eingezogen wie eine Delle
als Hinweis: Unfallmechanismus, Prellmarke um das Becken herum
„weiche" Darmbeinschaufeln als Tastbefund beim Palpieren

5.2 Problem:

langsam entstehender aber dann hoher Volumensverlust durch venöse Blutung aus dem Plexus praesacralis
Schwierigkeit: Erkennen der Verletzung bei klinischer Untersuchung (A, B, C, D, **E !!**)

5.3 Therapie:

belassen der Hände über den „weichen" Darmbeinschaufeln und bimanuelle Kompression der Darmbeinschaufeln von außen
Beckengurt anlegen über die komprimierenden Hände
Innenrotation der Beine
und Leukoplast um die Großzehen (um IR der Beine zu fixieren)
Zusammengurten der Vakuum-Matratze
viel Volumen

5.4 Merke:

keine Angst vor dem Setzen von Verletzungen der Harnblase beim Komprimieren der Beckenschaufeln, Harnblase ist elastisch
keine Kompression bedeutet mehr Volumensverlust
keinen Harnkatheder setzen weder bei Mann noch Frau

5.5 Lagerung:

Rückenlagerung: KL stabil 30° hoch, KL instabil flach

6.primäre Versorgung einer Wirbelsäulenverletzung

6.1 Merke:

Unfallmechanismus lässt daran denken
Prellmarke, unterbrochene Proc. Spinosus-Linie
Schmerzen
bei Bewusstlosen immer daran denken
häufigste Lokalisation: C2, C3, C4, thorako-lumbaler Übergang Th 10 bis L 3

6.2 HWS:

meist bei Schädel-Hirn-Trauma als Kombination
Distorsion der HWS bei Auffahrunfällen
Kopfsprung ins seichte Wasser als axiale Stauchung, meist C4 Verletzung

6.3 BWS:

direkter Sturz auf den Rücken
bei Rippenserienfrakturen, Sternumfraktur

6.4 LWS:

indirektes Trauma als axiale Kompression
meist an den Übergängen TH 10 bis L3, L3 bis Kreuzbein

6.5 Ausfälle:

Ausfälle sensibel		Ausfälle motorisch	
C4	Schlüsselbein	**C5**	Arm beugen
C6	Daumen	C6	Hand strecken
C8	Oberarm Innenseite	**C7**	Arm strecken
Th4	Mamillenhöhe	C8	Faust schließen
Th10	Nabel	**Th1**	Finger spreizen
L4	Oberschenkel	L1	Bein heben
L5	Unterschenkel	L5	Großzehenheber
S1	kleine Zehe	S1	Fuß strecken

6.6 Hinweise beim Bewusstlosen auf Wirbelsäulenverletzung

schlaffe Areflexie
reine Bauchatmung
keine Schmerzreaktion an Kopf und Schultergürtel (Dermatom C1 bis C4), wohl aber kaudal der Clavicula (Dermatom ab C5 kaudal)
Bradykardie und Hypotonie als spinaler Schock
beim Mann: Priapismus

6.7 Manipulation

keine Angst vor dem Setzen von Schäden durch Manipulation
Prinzip der Manipulation: Längszug -->achsengerechtes Herrichten
-->Fixierung
die Schäden werden verstärkt durch das Unterlassen der notwendigen Manipulation
mindestens zu Dritt, Brückengriff, Spineboard + HWS Teil
ev. Analgetika und

HWS: 1x kräftiger Längszug mit beiden Händen --> gerade rotieren
--> fixieren im HWS-Teil am Spineboard, Stiff-neck + seitliche Schienung mit Infusionsbeuteln oder Sandsäcken, Kopf fixieren mit Leukoplast um Stirn und Trage

BWS/LWS: unter den Achseln fixieren und kräftiger Längszug an beiden Beinen und achsengerechtes Herrichten und Schienung auf Vakuum-Matratze oder Spineboard

Gabe von Methylprednisolon ??? (Solu-Medrol®): derzeit NICHT
Dosierung bei 70 kgKG: Bolus: 30mg/kgKG => 2100mg in 15 min, dann weiter mit 5,4mg/kgKG/Stunde => 378 mg/Stunde über 72 Stunden

6.8 Lagerung

mindestens zu Zweit, zu Dritt
Schaufel-Trage & Vakuum-Matratze oder Spineboard mit HWS-Teil
Stiff-neck ist nur in ap-Ebene stabil, instabil in der Seitebene
--> seitliche Unterstützung bei Patienten in Rückenlage mit zB.: Infusionsbeuteln, Sandsäcken + Leukoplast um Stirn und Trage
Rückenlagerung flach

7. primäre Versorgung von Extremitätenverletzungen

Merke: ganzen Patienten anschauen (A, B, C, D, **E !!**)

7.1 mechanische Wunden:

Riss-Quetschwunden, Schnittwunden
Schusswunden, Schussbruch
Decollement
nach Überrolltrauma: Riesendecollement (Morel-Lavallée Syndrom)
Klinik: weicher eindrückbarer Weichteilmantel, cave: Blutverlust

Avulsionsverletzung am Stamm, an Extremitäten
Klinik: epifasciales Abreissen der Subcutis + Haut
Therapie: Lappen feucht halten, OpSite®Folie über den Hautlappen

Degloving am Finger: Skelettierung, Amputat steril verpacken, trocken kühlen

Therapie: steriler (Folien-)Verband,
ev. Schienung
Druckverband, blutet durch --> nächsten Druckverband darüber
wenn der Druckverband unzureichend, dann
abbinden mit breitem Gurt und Quengel als Druckverstärkung,
(=Tourniquet) nicht zu weit distal, sonst Quetschung der
anatomischen Strukturen für die chirurgischen Anastomosen

7.2 thermische Verletzungen:

Verbrennung: Inhalationstrauma, Analgetika
Therapie:
20 min lange kühlen mit 20° Wasser bei max. 20% 3.gradiger Verbrennung
Kristalloide 1000ml/Stunde, keine Kolloide (weil die Hyperosmolarität den geschädigten Zellen zusätzlich Wasser entzieht --> Vertiefung der Verbrennung)
Analgesie mit Ketanest & Dormicum

Erfrierung:
Therapie: Analgetika, langsam erwärmen

7.3 chemische Verletzungen:

Abspülen, steriler Verband, Analgetika

7.4 geschlossene Verletzungen:

Hämatom, Contusion, Distorsion
Therapie: Schienung, Cool-pack

7.5 Frakturen:

Gefäßknick, Nervendruck, Blutverlust
geschlossene Frakturen:
Schmerzen, Schwellung, Fehlstellung
offene Frakturen:

Anspießung der Haut:
Grad 1: Hautwunde bis 1 cm, Durchspießung von innen
Grad 2: Hautwunde größer 1 cm, Weichteilschaden
Grad 3: Haut- und Muskeldefekte, nach Hochrasanztrauma

Anspießung von Organen: z.B.: bei Rippenfraktur Verletzung von Lunge, Intercostalgefäßen, oder Leber, Milz

7.6 Blutverluste - Erfahrungswerte:

Unterarmfraktur	400ml
Oberarmfraktur	800ml
Unterschenkelfraktur	1000ml
Oberschenkelfraktur	2000ml
Beckenfraktur bis zu	5000ml

7.7 dislozierte Frakturen:

Pat. aufklären, Analgetika, Schiene zurechtlegen(!),
Längszug nach distal = achsengerechtes Herrichten
und in Schiene fixieren
max. 2 Versuche!
bei Misserfolg --> belassen, Schienung und Transport
Stabilisierung: Vakuum-Schiene für Extremitäten
Vakuum-Matratze, Alu-Schiene

7.8 Luxationen:

abnorme Gelenksstellung in federnder Fixation
Gefahr: Nervendruck, Gefäßknick, Hautspannung,
sich vom Patienten überreden zu lassen, doch zu reponieren(!!)

Schulter
Patella
Finger
Ellbogen
Hüfte
Unterkiefer
Knie
Klavikula: AC-Gelenk
SCL-Gelenk: nach ventral / nach dorsal

Reposition erst nach Anfertigen eines bildgebenden Verfahrens (Rö, CT) !!

7.9 Pronatio dolorosa Chassaignac

oder „pulled elbow" Syndrom

Ursache: durch Längszug am Arm des Kindes (beim Spielen, beim Gehen an der Hand des Erwachsenen und „drohendem" Sturz) mit Rotation kommt es zur Subluxation des lig. anulare radii am Speichenköpfchen

Klinik: Schonhaltung des Armes mit ca. 110° Beugestellung des Ellbogens, Unterarm in Pronation, Arm wird nicht bewegt

Therapie: Kind meist schmerzfrei, Eltern beruhigen --> ad Spital

Diagnosesicherung und Therapie nur durch den Erfahrenen!!, da auch eine kindliche suprakondyläre Oberarmfraktur eine solche ähnliche Klinik hat

7.10 Luxationsfrakturen:

bimalleoläre Luxationsfraktur: sollte man achsengerecht herrichten
wegen des Hautdruckschadens über dem Innenknöchel

Patienten aufklären, Schiene bereitstellen, Analgetika
Manöver: Knie 90 Grad beugen,
dem Pat. einen „Stiefel ausziehen" --> Schienung
max. 2 Versuche!
bei Misserfolg --> belassen, Schienung und zügiger Transport

7.11 periprothetische (Luxations-)Frakturen:

Analgetika, wenn notwendig achsengerechtes Herrichten, Volumen, Schienung und Lagerung
zur Bergung ev. Sedoanalgesie, Transport

7.12 Amputationen:

Mikroamputationen: Finger, Zehen

Makroamputationen: Hand, Unterarm, Oberarm
Fuß, Unterschenkel, Oberschenkel

Therapie: Analgetika, Verband, Volumen, Schienung
psychischer Beistand, ev. sogar Sedierung

Amputat: lange danach suchen, Indikation bzw. Kontraindikation zur Replantation stellt der Unfallchirurg und/oder plastische Chirurg im Spital, ev. gemeinsam mit Patienten
in einen sterilen Verband verpacken, trockene Kälte herum

Dr. Roland RAAB
praktischer Arzt, Notarzt
FA für Unfallchirurgie und Sporttraumatologie